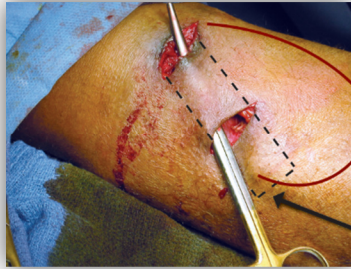


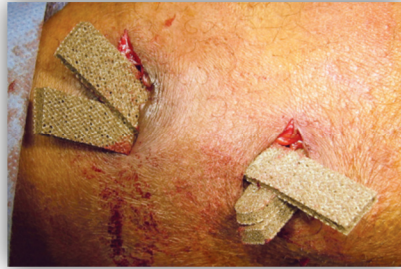Case Study's PolyMem® Silver WIC ROPE multifunctioneel polymerisch membraan

74 jaar oude mannelijke dialyse patiënt met een geïnfecteerd AV fistel (arteriovenous verbinding) op de bovenarm. De locatie werd chirurgisch geopend omdat het gebruik van antibiotica niet was aangeslagen. PolyMem Silver Wic Rope was eenvoudig aan te brengen en te verschonen en gaf een sterke afname van de pijn.

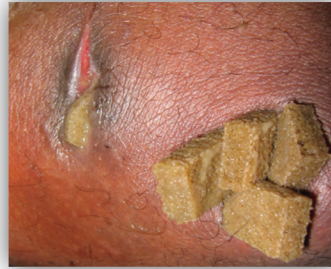Andrew M. Gorchynsky MD - Saint Joseph's Medical Center Resurrection Health Care – Chicago



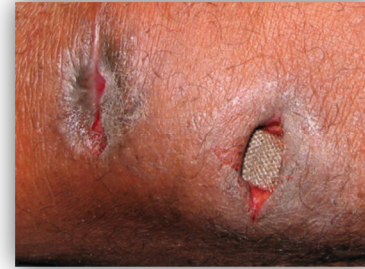28 november 2008
Chirurgisch geopend



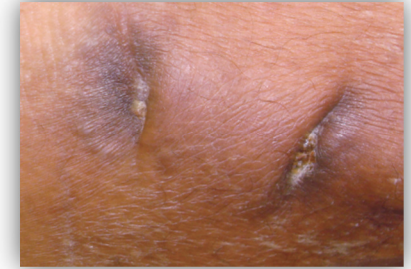
28 november 2008
Rope wordt geplaatst



8 december 2008
2x per week verschoning



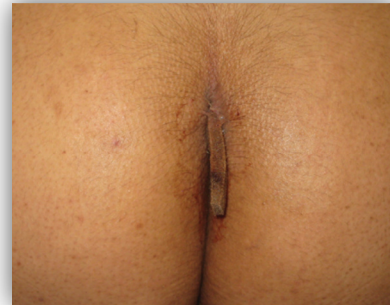18 december 2008
Pijnloos verschoonbaar



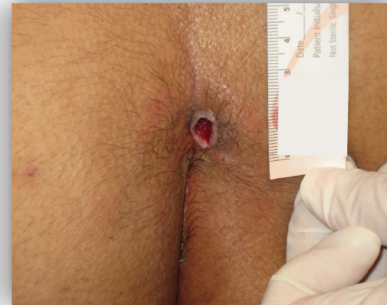15 januari 2009
4 dagen na wondsluiting

17 jaar oude vrouwelijke patiënten met een recidive pilonidale cyste.

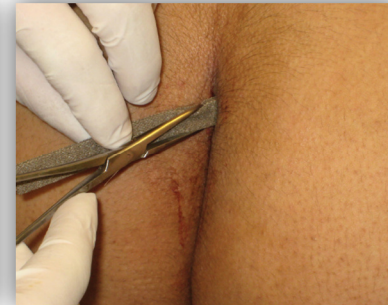Jeremy Tamir MD
Select Specialty Hospital, Wichita, Kansas, Newton Medical Center, Newton, Kansas and Kansas University Medical School



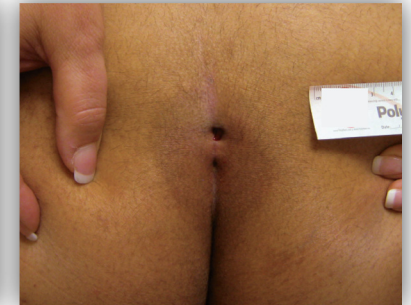12 december 2008
Snelle afname van inflammatie.



18 december 2008
Pijn was sterk afgenomen.



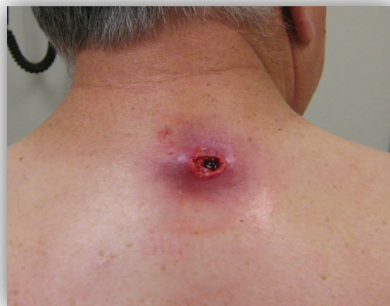18 december 2008
Eenvoudige verbandwisseling



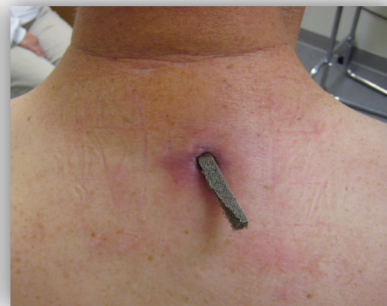
15 januari 2009
Klaar voor chirurgisch herstel

63 jaar oude patiënt met pijnlijke talg cyste abces in de nek.

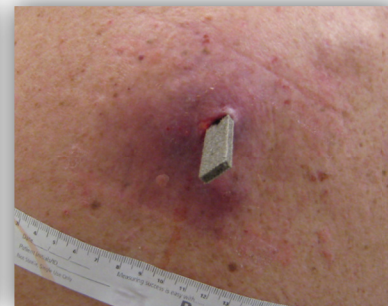Jeremy Tamir MD
Select Specialty Hospital, Wichita, Kansas, Newton Medical Center, Newton, Kansas and Kansas University Medical School



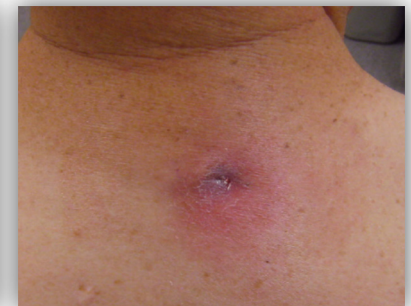22 december 2008
Zeer pijnlijk en 4cm diep.



29 december 2008
Nauwelijks pijn en 2cm diep.



8 januari 2009
Geen pijn en 5mm diep



22 januari 2009
Wond al paar dagen gesloten.